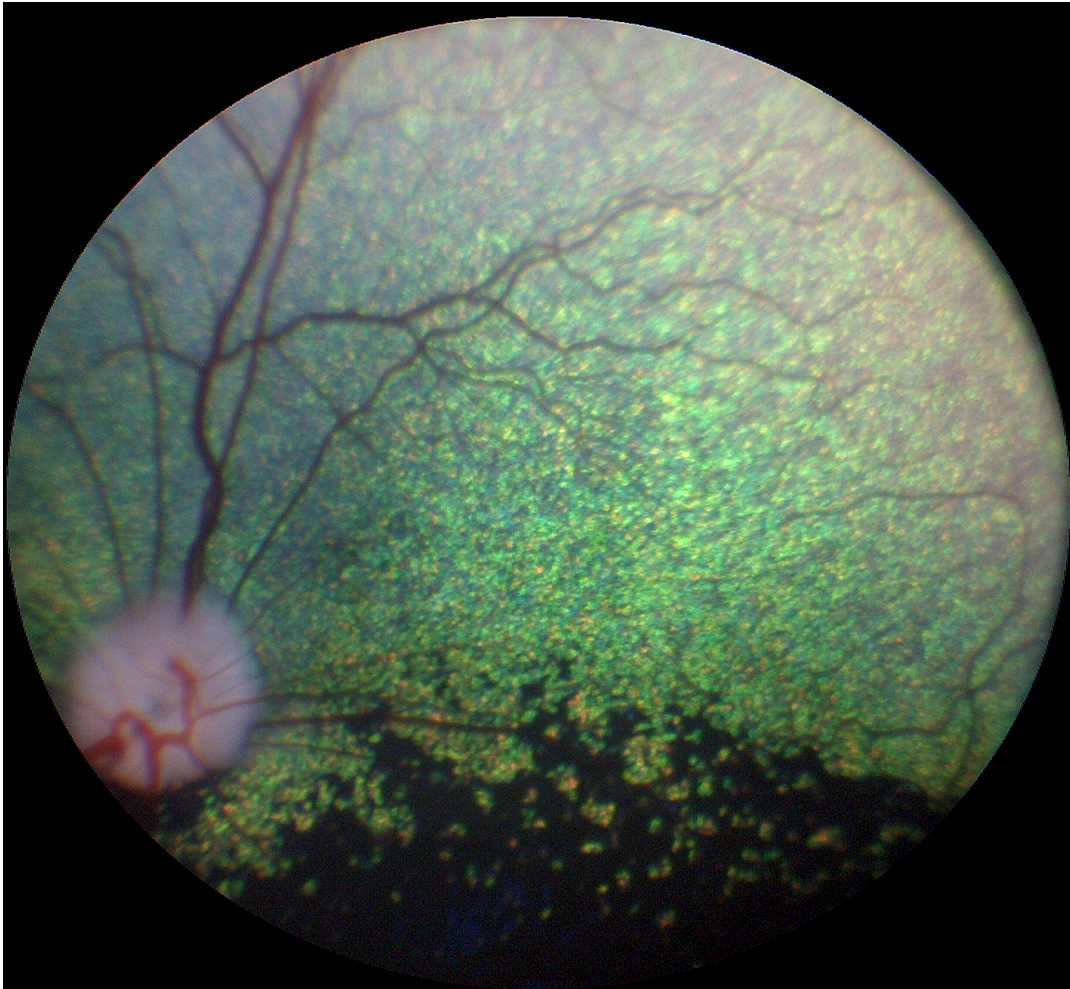


AVLSANBEFALINGER



**Revidert 2018 av gruppen av autoriserte attestutstedere for
arvelige øyesykdommer i Norge**

Anbefalt undersøkelsesrutine

- **Avlsdyr:** Årlig så lenge de brukes i avl, første gang ved ett års alder.
- **Øvrige hunder:** Ved 1, 3 og 7 års alder
- **Valper med hensyn på medfødte sykdommer (se raseoversikten):** 6-8 uker gamle. Eksempler på øyesykdommer som kan avdekkes ved øyelysing av valper omfatter, men er ikke begrenset til: Collie eye anomaly, retinal dysplasi, PHTVL/PHPV, nukleære katarakter og persisterende pupillmembran
- **Gonioskopi anbefales** hvert 3. år eller ved 1, 4 og 7 års alder

Avlsanbefalinger gis ut fra resultatet av øyelysingen. Anbefalingene er generelle og gjelder for alle raser. Avlsanbefalingene er gitt i samsvar med anbefalingene til European College of Veterinary Ophthalmologists Hereditary Eye Disease committee.

Ny kunnskap om en sykdom kan føre til at en avlsanbefaling senere kan endres for den aktuelle sykdommen

Gentester

Gentesting er tilgjengelig for mange arvelige øyesykdommer og det ventes at flere tester vil bli kommersielt tilgjengelig for flere raser etter hvert. For de spesifikke sykdommene der det finnes gentest gjelder spesielle avlsanbefalinger. Merk at en hundrase kan ha flere arvelige former av for eksempel PRA og katarakt, og at gentesten kun gjelder den gendefekten det testes for.

På generelt grunnlag anbefales at hunder uansett rase øyelyses som ledd i kontrollprogram for arvelige sykdommer

Gentesting erstatter ikke øyelysing.

Vedtatt på Europeisk FCI/Nasjonale Kennelklubber/ECVO møte Paris 2005

Lenker:

<http://www.vetnett.no/autorisert-oyelyser>

http://ecvo.org/index.php?option=com_content&view=article&id=173&Itemid=701

www.optigen.com

www.aht.org.uk

Utdrag fra NKKs hjemmeside (13.3.2017) vedrørende øyelysing:

«Øyelysing

For følgende raser er det innført krav om kjent øyelysningsstatus ved registrering av valper i NKK. Øyelysningen må være foretatt maksimalt 12 mnd før paring.

- *Amerikansk cocker spaniel* (f.o.m 01.04.2014)
- *Amerikansk vannspaniel* (f.o.m 01.04.2014)
- *Bichon frisé* (f.o.m 01.01.2013)
- *Bichon havanais* (f.o.m 01.04.2016)
- *Bolognese* (f.o.m 01.04.2016)
- *Clumber spaniel* (f.o.m 01.04.2014)
- *Cocker spaniel* (f.o.m 01.04.2014)
- *Coton de tulear* (f.o.m 01.04.2016)
- *Dvergpinscher* (f.o.m 01.04.2016)
- *Dvergschnauzer (alle fargevarianter)* (f.o.m 01.04.2016)
- *Engelsk springer spaniel* (f.o.m 01.04.2014)
- *Field spaniel* (f.o.m 01.04.2014)
- *Irsk vannspaniel* (f.o.m 01.04.2014)
- *Norrbottenspets* (f.o.m 01.01.2014)
- *Russisk tsvetnaya bolonka* (f.o.m 01.01.2017)
- *Samojed* (f.o.m 01.07.2017)
- *Sussex spaniel* (f.o.m 01.04.2014)
- *Tibetansk spaniel* (f.o.m 01.04.2014)
- *Welsh springer spaniel* (f.o.m 01.04.2014)

For utenlandske hunder: Kopi av hundens ECVO-attest må vedlegges registreringsanmeldelsen. For svenske hunder: Dersom øyelysningen er utført i Sverige, men uten at det foreligger ECVO-attest, må kopi av den svenske øyelysingsattesten vedlegges registreringsanmeldelsen; dette resultatet kan imidlertid ikke legges inn i DogWeb».

AVLSANBEFALINGER

Medfødte tilstander

Persisterende pupillmembran (PPM)

- Hunder med små forandringer med strenger som krysser over pupillåpningen kan brukes i avl, men bør fortrinnsvis pares med hund uten tilsvarende forandringer. Dette gjelder alle raser
- Hunder med forandringer som affiserer synet anbefales ikke brukt i avl
- (Pigment på fremre linsekapsel uten andre forandringer beskrives, med klassifiseres ikke som PPM. Små forandringer på iris som ikke angår pupillåpningen anmerkes ikke på attesten.)
- Leukoma med pigmentrester på endotel etter PPM dømmes som PPM -cornea selv om strenger ikke lengre ses.

PHTVL/PHPV (persisterende hyperplastisk tunica vasculosa lentis/persisterende hyperplastisk primær vitreus):

- Hunder med PHTVL/PHPV grad 1 kan brukes i av. Det anbefales paring med hund fri for lidelsen
- Hunder med grad 2-6 anbefales ikke brukt i avl, uansett rase

Katarakt, medfødt:

- Hunder med medfødt katarakt anbefales ikke brukt i avl
- Hunder med misdannelse i linsen, herunder lenticonus og linsecolobom anbefales ikke brukt i avl

Retinal dysplasi (RD)

- Det anbefales ikke generell avlsrestriksjon for (multi-)fokal og geografisk retinal dysplasi, men affiserte hunder anbefales paret med øyelyst, normal hund
- Hunder med total retinal dysplasi anbefales ikke brukt i avl
- Særlige anbefalinger er gitt for engelsk springer spaniel: Hunder med retinal dysplasi, uansett type, anbefales ikke brukt i avl

Hypoplasi av n. opticus/mikropapill

Det anbefales ikke avl på hunder med hypoplasi av n. opticus/mikropapill

Collie eye anomaly (CEA)

- Hunder med CRD anbefales paret med hund fri for CEA
- Hunder med CEA utover CRD, inkludert colobom, blødning i øyet og/eller netthinneløsning anbefales ikke brukt i avl

Colobom i synsnerven

Hunder med colobom i synspapillen, uansett rase, anbefales ikke brukt i avl

Pektinatligament-abnormalitet og trange iridocornealvinkler.

Det anbefales gonioskopi på alle typer Basset, Engelsk springer spaniel, Flatcoated retriever, Samojed, Siberian husky, Amerikansk cocker spaniel, Bouvier de flandres, Leonberger, Blodhund, Chow Chow, Border Collie, Golden retriever, Glen of Imaal terrier, Langhåret vorstehhund, Shiba, Welsh springer spaniel, Dandy Dinmont Terrier, Dutch Shepherd (Rough Hair), Entlebucher Mountain Dog, Magyar Vizsla og Tatra Mountain dog.

Ved gonioskopi vurderes pektinatligamentene og iridocornealvinkelen (ICA).
Gonioskopi anbefales hvert 3. år eller ved 1, 4 og 7 års alder.

Forklaring på betegnelser:

Fibra latae: Unormalt brede pektinatligamenter.

Laminae: Større områder med unormale pektinatligamenter.

Iridocornealvinkel: Vurderes enten som normal, trang eller lukket.

Vurdering av resultat:

Fri: Mindre enn 50% fibrae latae, uten laminae og normal iridocornealvinkel.

Mild: Mer enn 50% fibrae latae og/eller mindre enn 25% laminae og normal iridocornealvinkel.

Moderat: 25-50% laminae og/eller trang iridocornealvinkel.

Uttalt: Mer enn 50% laminae eller lukket iridocornealvinkel

Avlsanbefaling:

- Mild/Moderat grad: Kan brukes i avl, men det anbefales paring med hund fri for lidelsen.
- Uttalt grad: Skal ikke brukes i avl

Det er en sammenheng mellom gonioskopifunn og risiko for å utvikle glaukom. Dvs. at anlegg for unormalt avløp kan bringes videre til avkommet. En bør unngå å pare hunder fra to linjer hvor primært glaukom forekommer.

Hunder med primært glaukom bør ikke brukes i avl.

Multiple medfødte øyeforandringer, herunder mikroftalmi

Hunder med slike forandringer anbefales ikke brukt i avl

Aplasi av tårepunkt/mikropunktum

Hunder med lidelsen kan brukes i avl, men det anbefales paring med normal øyelyst hund.

Dermoid

- Hunder med små dermoid i konjunktiva kan brukes i avl hvis de ellers har egenskaper som er viktige for rasens framgang
- Hunder med dermoid som angår hornhinne og/eller øyelokk anbefales ikke brukt i avl

Irishyoplasji (" irisclobom")

- Hunder med irishyoplasji kan brukes i avl hvis forandringene er milde (fortynnet iris) og bruk av hunden i avl ellers er viktig for rasens framgang. Det anbefales paring med hund fri for tilsvarende forandringer.
- Hunder med uttalte forandringer (manglende iris vev) eller med andre samtidige misdannelser i øyet anbefales ikke brukt i avl

Fotoreseptor-dysplasi, ulike typer

Hunder med fotoreseptordysplasi, deres foreldre, søsken og avkom anbefales ikke brukt i avl. For de sykdommene hvor gentest er tilgjengelig gjelder egne anbefalinger.

Ervervede tilstander

Entropion

- Forandringene kan være uni- eller bilaterale og beskrives og graderes i mild, moderat og uttalt.
- Hunder med milde forandringer (medial entropion) kan brukes i avl, men det anbefales paring med hund som er fri for lidelsen
- Hunder med moderate forandringer kan brukes med forsiktighet i avl, men det anbefales paring med hund som er fri for lidelsen
- Hunder med uttalt entropion som gir /har gitt hornhinneforandringer anbefales ikke brukt i avl

Ektropion/makroblefaron

- Forandringene kan være uni- eller bilaterale og beskrives og graderes i mild og uttalt
- Hunder med milde forandringer kan brukes i avl, men det anbefales paring med hund som er fri for lidelsen
- Hunder med uttalt ektropion/makroblefaron anbefales ikke brukt i avl

Feilstilte øyehår (distichiasis/trichiasis/ektopisk cilium)

- Hunder med ektopiske cilier eller med uttalt grad av distichiasis/trichiasis anbefales ikke brukt i avl
- Hunder med mild eller moderat grad av distichiasis kan brukes i avl, men det anbefales paring med hund fri for lidelsen

Corneadystrofi

- Corneadystrofi i stroma registreres på attesten for alle raser, og det anbefales paring med fri hund.
- Hunder med endoteldystrofi anbefales ikke brukt i avl

Katarakt (utviklingskatarakt)

- Hunder med arvelig katarakt anbefales ikke brukt i avl
- Unntak er hunder med fremre Y-sømskatarakt (på attesten avkrysset som «ant.sut. l»), disse kan med forsiktighet brukes i avl hvis de ellers representerer gode avlsdyr. Ved bruk av hunder med fremre Y-sømskatarakt i avl, anbefales det paring med hund fri for tilsvarende katarakt
- Unntak er hunder med katarakt hvor klar, ikke-arvelig årsak til katarakt kan påvises

Pulverulent nukleær katarakt

Hunder med pulverulent nukleær katarakt kan brukes i avl, men det anbefales paring med hund som er fri for tilsvarende forandringer

Primær linseluksasjon

- Hunder med primær linseluksasjon anbefales ikke brukt i avl
- For foreldre, søsken og avkom vil avlsrestriksjoner avhenge av type og nedarving av sykdommen, og hvorvidt det er gentest tilgjengelig

Progressiv retinal atrofi (PRA) – ulike typer

- Hunder med PRA, uansett form, anbefales ikke brukt i avl
- Hvis defektgenet ikke er identifisert og det ikke finnes gentest, gjelder at hund med PRA, dens foreldre, søsken og avkom ikke anbefales brukt i avl
- For hunder som gentestes gjelder andre anbefalinger, avhengig av nedarvingsmønster

Vitreusfremfall

- Hunder med fremfall av glasslegememateriale (vitreusfremfall) kan brukes i avl hvis de ikke tilhører en rase hvor arvelig linseluksasjon er kjent
- Vitreusprolaps (Vitreusfremfall) graderes i mild og uttalt på attesten
- Ved vitreusprolaps (Vitreusfremfall) anbefales paring med hund fri for tilsvarende forandringer
- For raser med linseluksasjon gjelder at hunden kan brukes i avl hvis det ikke foreligger andre symptomer på linseluksasjon. Hund med vitreusfremfall anbefales paret med en hund uten tilsvarende forandringer
- I tilfeller hvor bedømmelsen vedrørende linseluksasjon er usikker, krysses av på attesten for "Mistenkt" og hunden undersøkes på nytt igjen etter 6 måneder

Iriscyster (Uvealcyster)

- Iriscyster anmerkes på attesten under punkt 18 på ECVO attesten på spesifikke raser. (Boston terrier, Amerikansk bulldog, Great dane, Golden retriever og Labrador retriever
- Det anbefales generelt at hunder med iriscyster pares med hund fri for tilsvarende forandringer
- Hunder med iriscyster hvor det hos rasen er beskrevet komplikasjoner i form av betennelse (uveitt) og/eller trykkstigning i øyet (glaukom) anbefales ikke brukt i avl

Retinopatier

- Forandringer forenlig med mistanke om arvelig retinopati krysses av som mistenkt eller affisert avhengig av utbredelse og kliniske symptomer under punkt 18 på ECVO attesten. Hunder mistenkt for arvelig retinopati anbefales undersøkt igjen etter 6-12 måneder
- Det anbefales ikke avl på hunder som er mistenkt for eller affisert av arvelig retinopati
- Retinopatier uten mistanke om arvelig betinget årsak beskrives under beskrivelse på ECVO attesten og tegnes inn. Ved tvil om arvelighet, krysses det av for mistenkt under punkt 18 og anbefales ny undersøkelse om 6-12 måneder

For følgende sykdommer gjelder at affisert hund ikke bør brukes i avl:

- Okulær melanose
- Punktat keratitt
- Kronisk superfisiell keratitt (pannus, pannøs keratitt)
- Keratoconjunctivitis sicca vurdert som arvelig
- Netthinneløsning som regnes å være arvelig betinget
- Sykdommer i netthinnen *inkludert, men ikke begrenset til:*
 - Andre retinadegenerasjoner (dekker både Working dog retinopati, retinopati hos rottweiler og retinopati hos vestgøtaspets)
 - Chinese crested dog pigmentøs chorioretinopati
 - Slowly progressive retinopathy hos shetland sheepdog
 - Basenjiiretinopati
 - Canine multifocal retinopathy (CMR) –gentester finnes
 - Ceroid lipofuscinose
 - Retinal pigmentepitel-dystrofi (RPED)

| Rase | Gruppe | Sykdom |
|---------------------------|--|--|
| Afghansk mynde | 10- MYNDER | Utviklingskatarakt Vitrusdegenerasjon/vitrusprolaps |
| Airdale terrier | 03 - TERRIERE | Persisterende pupillmembran (PPM) Utviklingskatarakt Progressiv retinal atrofi (PRA) |
| Akita | 05: SPISSHUNDER | Multiple okulære anomalier (MOA) Progressiv retinal atrofi (PRA) Uveodermatologisk syndrom |
| Alaskan Malamute | 05: SPISSHUNDER | Cone degeneration (CD, dagblindhet, hemeralopi) Utviklingskatarakt Working dog retinopati |
| Amerikansk cocker spaniel | 08: APPORTERENDE HUNDER | Progressiv retinal atrofi (PRA- prcd) Utviklingskatarakt Glaukom Diverse øyelokkslidelser Atresi av tårekanalsåpning |
| Australsk cattledog | 01 - BRUKS-, HYRDE - OG GJETERHUNDER | Linseluksasjon Progressiv retinal atrofi (PRA-prcd) Katarakt |
| Australsk kelpie | 01 - BRUKS-, HYRDE - OG GJETERHUNDER | Linseluksasjon Utviklingskatarakt |
| Australsk Shepherd | 01 - BRUKS-, HYRDE - OG GJETERHUNDER | Collie eye anomaly (CEA) Iriscolobom/irishypoplasi Multiple okulære anomalier (MOA) Merle okulær dysgenese Canine multifokal retinopati (CMR 1 og 3) Cone degeneration (CD) Progressiv retinal atrofi (PRA) Primær linseluksasjon og primært glaukom har vært beskrevet på rasen. |
| Australsk terrier | 03 - TERRIERE | Utviklingskatarakt Progressiv retinal atrofi (PRA) |
| Basenji | 05: SPISSHUNDER | Persisterende pupillmembran (PPM) Colobom synsnerven – mulig assosiert med PPM Retinopati–langsomt progredierende retinadegenerasjon |
| Basset hound, alle typer | 04/06: DACHS-, DRIVENDE- OG SPORHUNDER | Glaukom Ektropion |
| Beagle | 04/06: DACHS-, DRIVENDE- OG SPORHUNDER | Glaukom Utviklingskatarakt |
| Bichon frisé | 09: SELSKAPSHUNDER | Utviklingskatarakt: kan komme alt fra 6 mnd. alder men også relativt sent i hundens liv, kan raskt utvikles til totalkatarakt, Progressiv retinal atrofi (PRA) |
| Bichon havanais | 09: SELSKAPSHUNDER | Utviklingskatarakt Progressiv retinal atrofi (PRA) Vitrusdegenerasjon/vitrusfremfall |
| Bolonka, tsvetnaya | 09: SELSKAPSHUNDER | Utviklingskatarakt Progressiv retinal atrofi (PRA) Retinopatier |
| Border collie | 01 - BRUKS-, HYRDE - OG GJETERHUNDER | Collie eye anomaly (CEA) Working dog retinopati (multifokal retinadegenerasjon) Progressiv retinal atrofi (PRA) Primær linseluksasjon og primært glaukom har også vært beskrevet på rasen Ceroid lipofuscinose |

| | | |
|-------------------------------|--|--|
| Borzoï | 10- MYNDER | Multifocal chorioretinopati |
| Boston terrier | 09: SELSKAPSHUNDER | Katarakt, tidlig (HSF4, gentest) Utviklingskatarakt Corneaendoteldystrofi Iris-cyster (uvealcyster) Atresi av tårekanalsåpning |
| Bouvier des Flandres | 01 - BRUKS-, HYRDE - OG GJETERHUNDER | PHTVL/PHPV (persisterende tunica vasculosa lentis /persisterende hyperplastisk primært vitreus) Utviklingskatarakt (bakre pol eller mer utbredt) Glaukom |
| Boxer | 02: SCHNAUZER/PINSCHER, MOLOSSER, SENNENHUNDER | Utviklingskatarakt |
| Briard | 01 - BRUKS-, HYRDE - OG GJETERHUNDER | Kongenital retinal dystrofi (RPE 65) (Flere tilfeller beskrevet i Sverige. Forekomst i Norge ikke kjent.) Progressiv retinal atrofi (PRA) |
| Cairn terrier | 03 - TERRIERE | Okulær melanose (hyperpigmentering av iris og iridocornealvinkel med sekundært glaukom) |
| Cavalier King Charles spaniel | 09: SELSKAPSHUNDER | Kongenital katarakt eventuelt med lenticonus (misdannet bakre linsekapsel) og/eller mikroftalmi. Utviklingskatarakt Retinal dysplasi (RD, fokal/multifokal og geografisk) Corneadystrofi |
| Chihuahua (lang- og korthår) | 09: SELSKAPSHUNDER | Progressiv retinal atrofi (PRA) Utviklingskatarakt |
| Chinese Crested / powder puff | 09: SELSKAPSHUNDER | Progressiv retinal atrofi (PRA) Chorioretinopati Keratoconjunctivitis sicca (KCS) Irishypoplasi/Iriscolobom Linseluksasjon Vitreusdegenerasjon/vitreusprolaps Shirmer tear test (STT) skal måles ved første gangs øyelysning |
| Chow chow | 05: SPISSHUNDER | Persisterende pupillmembran PPM Glaukom |
| Cocker spaniel, engelsk | 08: APPORTERENDE HUNDER | Progressiv retinal atrofi (PRA) Katarakt Mikroftalmi Persisterende pupillmembran (PPM) |
| Collie | 01 - BRUKS-, HYRDE - OG GJETERHUNDER | Collie Eye Anomaly (CEA) Multiple okulære anomalier (MOA) Merle ocular dysgenese Hypoplasi av synsnerven Mikroftalmi (kan være vanskelig å gradere da rasestandard tilsier at øynene skal være små) Persisterende pupillmembran Progressiv retinal atrofi tidlig form (PRA-rcd2 ikke påvist i Norge) Progressiv retinal atrofi sen form (PRA-spiller liten rolle i Norge i dag) |
| Coton de Tulear | 09: SELSKAPSHUNDER | Canine multifokal retinopati (CMR2) gentest |
| Dachshund, dverg korthåret | 04/06: DACHS-, DRIVENDE- OG SPORHUNDER | Cone-rod dystrofi 1 (Cord1, en form for PRA, gentest) Progressiv retinal atrofi (PRA-ulike former) |

| | | |
|--|--|--|
| Dachshund, dverg langhåret | 04/06: DACHS-, DRIVENDE- OG SPORHUNDER | Cone-rod dystrofi 1 (cord1-en form for PRA, gentest) Progressiv retinal atrofi (PRA-ulike former)) |
| Dachshund, korthåret | 04/06: DACHS-, DRIVENDE- OG SPORHUNDER | Utviklingskatarakt Progressiv retinal atrofi (PRA) |
| Dachshund, langhåret | 04/06: DACHS-, DRIVENDE- OG SPORHUNDER | Progressiv retinal atrofi (PRA) Idiopatisk keratitt (keratitis punctata) |
| Dachshund, strihåret | 04/06: DACHS-, DRIVENDE- OG SPORHUNDER | Cone-rod dystrofi (NPHP4, dagblindhet, gentest) Progressiv retinal atrofi (PRA) Utviklingskatarakt |
| Dalmatiner | 04/06: DACHS-, DRIVENDE- OG SPORHUNDER | Irishyoplasji |
| Dansk-svensk gårdshund | 02: SCHNAUZER/PINSCHER, MOLOSSER, SENNENHUNDER | Linseluksasjon Progressiv retinal atrofi (PRA) |
| Dobermann | 02: SCHNAUZER/PINSCHER, MOLOSSER, SENNENHUNDER | PHTVL/PHPV (persisterende hyperplastisk tunica vasculosis lentis/persisterende hyperplastisk primær vitreus. Multiple okulære anomalier (MOA) |
| Engelsk setter | 07: STÅENDE FUGLEHUNDER | Progressiv retinal atrofi (PRA, rcd4, gentest) Ceroid lipofuscinose |
| Engelsk springer spaniel | 08: APPORTERENDE HUNDER | Cone-rod dystrofi (cord1, dagblindhet) Progressiv retinal atrofi (PRA) Retinal dysplasi (RD, fokal/multifokal, geografisk. Geografisk RD hos rasen kan progrediere til retinaløsning) Utviklingskatarakt Glaukom |
| Eurasier | 05: SPISSHUNDER | Entropion Utviklingskatarakt Glaukom |
| Fransk bulldog | 09: SELSKAPSHUNDER | Utviklingskatarakt tidlig form (HSF4, gentest) Keratoconjunctivitis sicca (KCS) Fremfall av 3.øyelokks tårekjertel Lagoftalmos Medial entropion Dermoid |
| Gordon setter | 07: STÅENDE FUGLEHUNDER | Progressiv retinal atrofi (PRA, rcd4, gentest) |
| Griffon belge, bruxellois og petit barbancon | 09: SELSKAPSHUNDER | Utviklingskatarakt Retinal dysplasi (RD, fokal/multifokal, geografisk) |
| Groenendael | 01 - BRUKS-, HYRDE - OG GJETERHUNDER | Utviklingskatarakt (mest bakre pol men også mer utbredt kortikal katarakt) Kronisk superfiell keratitt (pannus) Episclerokeratitt. Working dog retinopati |
| Hollandsk gjeterhund | 01 - BRUKS-, HYRDE - OG GJETERHUNDER | Katarakt Glaukom |
| Islandsk fårehund | 05: SPISSHUNDER | Katarakt (Overveiende kortikale, total katarakt er beskrevet) |
| Irsk setter | 07: STÅENDE FUGLEHUNDER | Progressiv retinal atrofi tidlig form (PRA, rcd-1, gentest) Progressiv retinal atrofi sen form (PRA, rcd4, gentest) |
| Irsk ulvehund | 10- MYNDER | Progressiv retinal atrofi tidlig form (PRA) Utviklingskatarakt |
| Italiensk mynde | 10- MYNDER | Vitreusdegenerasjon/vitreusfremfall Glaukom sekundært til vitreusfremfall er beskrevet hos rasen |

| | | |
|----------------------|--|--|
| | | Goniodysgenese Utviklingskatarakt |
| Kaukasisk ovtcharka | 01 - BRUKS-, HYRDE - OG GJETERHUNDER | Mikroftalmi Retinal dysplasi (RD,fokal/multifokal og geografisk) Katarakt |
| King Charles spaniel | 09: SELSKAPSHUNDER | Persisterende hyperplastisk tunica vasculosis lentis/persisterende hyperplastisk primær vitreus PHTVL/PHPV. |
| Kleinspitz | 05: SPISSHUNDER | Utviklingskatarakt Progressiv retinal atrofi (PRA) |
| Laekenois | 01 - BRUKS-, HYRDE - OG GJETERHUNDER | Utviklingskatarakt (mest bakre pol, men også mer utbredt kortikal katarakt) Kronisk superfisiell keratitt (pannus) Episclerokeratitt. |
| Lagotto romagnolo | 08: APPORTERENDE HUNDER | Progressiv retinal atrofi (PRA) Katarakt |
| Lancashire heeler | 01 - BRUKS-, HYRDE - OG GJETERHUNDER | Collie Eye Anomali (CEA) Progressiv retinal atrofi (PRA) |
| Lapphund, finsk | 05: SPISSHUNDER | Persisterende hyperplastisk tunica vasculosis lentis/persisterende hyperplastisk primær vitreus PHTVL/PHPV. Utviklingskatarakt. Progressiv retinal atrofi (PRA, prcd) Canine multifokal retinopati (CMR 1 og 3) |
| Lapphund, svensk | 05: SPISSHUNDER | Utviklingskatarakt Progressiv retinal atrofi (PRA) |
| Lapsk vallhund | 05: SPISSHUNDER | Utviklingskatarakt Progressiv retinal atrofi (PRA) Canine multifokal retinopati (CMR3) |
| Leonberger | 02: SCHNAUZER/PINSCHER, MOLOSSER, SENNENHUNDER | Utviklingskatarakt (enten som bakre polkatarakt, mer utbredt kortikal katarakt eller fremre Y-søms katarakt. Initiale forandringer kan også presenteres som diffus opasitet i linsene) Glaukom Pulverulent nukleær katarakt Progressiv retinal atrofi (PRA) |
| Lhasa apso | 09: SELSKAPSHUNDER | Utviklingskatarakt Keratoconjunctivitis sicca |
| Løwchen | 09: SELSKAPSHUNDER | Progressiv retinal atrofi (PRA) Utviklingskatarakt |
| Malinois | 01 - BRUKS-, HYRDE - OG GJETERHUNDER | Utviklingskatarakt (mest bakre pol men også mer utbredt kortikal katarakt) Kronisk superfisiell keratitt (pannus) Episclerokeratitt. |
| Mastiff | 02: SCHNAUZER/PINSCHER, MOLOSSER, SENNENHUNDER | Canine multifokal retinopati (CMR1) Persisterende pupillmembran (PPM) |
| Mops | 09: SELSKAPSHUNDER | Lagoftalmos (for store øyespalter) Trichiasis Pigmentøs keratitt Progressiv retinal atrofi (PRA) Utviklingskatarakt |
| Norrbottenspets | 05: SPISSHUNDER | Utviklingskatarakt |
| Norsk buhund | 05: SPISSHUNDER | Utviklingskatarakt Pulverulent nukleær katarakt |
| Norsk elghund | 05: SPISSHUNDER | Glaukom Progressiv retinal atrofi (PRA) Utviklingskatarakt |

| | | |
|------------------------------|--|---|
| | | Tidlig rod-cone degenerasjon (en form for PRA, ikke påvist i Norge) |
| Old English sheepdog | 01 - BRUKS-, HYRDE - OG GJETERHUNDER | Multiple okulære anomalier (MOA) Mikroftalmi Katarakt Utviklingskatarakt |
| Papillon/phalene | 09: SELSKAPSHUNDER | Progressiv retinal atrofi (PRA) Utviklingskatarakt Vitrusdegenerasjon/vitrusfremfall |
| Petit Basset Griffon Vendéen | 04/06: DACHS-, DRIVENDE- OG SPORHUNDER | Glaukom Ektropion |
| Pinscher, dverg | 02: SCHNAUZER/PINSCHER, MOLOSSER, SENNENHUNDER | Persisterende hyperplastisk tunica vasculosis lentis/persisterende hyperplastisk primær vitrus PHTVL/PHPV. Utviklingskatarakt. Progressiv retinal atrofi (PRA) |
| Pinscher, mellom | 02: SCHNAUZER/PINSCHER, MOLOSSER, SENNENHUNDER | Persisterende hyperplastisk tunica vasculosis lentis/persisterende hyperplastisk primær vitrus PHTVL/PHPV. Utviklingskatarakt |
| Polsk owczarek nizinny (PON) | 01 - BRUKS-, HYRDE - OG GJETERHUNDER | Ceroid lipofuscinose (CL- retinaforandringer kan utvikles før neurologiske forandringer) Progressiv retinal atrofi (gentest) |
| Pomeranian | 09: SELSKAPSHUNDER | Utviklingskatarakt Progressiv retinal atrofi (PRA) |
| Portugisisk vannhund | 08: APPORTERENDE HUNDER | Progressiv retinal atrofi (PRA-prcd) Katarakt |
| Puddel, dverg | 09: SELSKAPSHUNDER | Progressiv retinal atrofi (PRA-prcd.) Hypoplasi av nervus opticus Utviklingskatarakt |
| Puddel, mellom | 09: SELSKAPSHUNDER | Progressiv retinal atrofi (PRA-prcd.) Hypoplasi av nervus opticus Utviklingskatarakt. |
| Puddel, stor | 09: SELSKAPSHUNDER | Utviklingskatarakt (kortikal og fremre Y-søm) |
| Puli/Pumi | 01 - BRUKS-, HYRDE - OG GJETERHUNDER | Retinal dysplasi (RD fokal/multifokal, geografisk) |
| Pyreneerhund | 01 - BRUKS-, HYRDE - OG GJETERHUNDER | Canine multifokal retinopati (CMR1) |
| Retriever, chesapeake bay | 08: APPORTERENDE HUNDER | Progressiv retinal atrofi (PRA-prcd) Utviklingskatarakt (bakre pol, mer utbredt kortikal, fremre Y-søm) |
| Retriever, curly coated | 08: APPORTERENDE HUNDER | Progressiv retinal atrofi (PRA-prcd) Utviklingskatarakt (bakre pol, mer utbredt kortikal, fremre Y-søm) |
| Retriever, flat coated | 08: APPORTERENDE HUNDER | Progressiv retinal atrofi (PRA-prcd) Utviklingskatarakt (bakre pol, mer utbredt kortikal, fremre Y-søm) Glaukom Ektopisk cilium Working dog retinopati |
| Retriever, golden | 08: APPORTERENDE HUNDER | Progressiv retinal atrofi (PRA-ulike former, flere gentester) Utviklingskatarakt (bakre pol, mer utbredt kortikal, fremre Y-søm) Atresi av tårekanalsåpning Pigmentøs uveitt Iriscyster (uvealcyster) Retinal dysplasi (RD fokal/multifokal, geografisk) |

| | | |
|-------------------------------------|--|---|
| Retriever, labrador | 08: APPORTERENDE HUNDER | Progressiv retinal atrofi (PRA-ulike former, flere gentester) Utviklingskatarakt (bakre pol, mer utbredt kortikal, fremre Y-søm) Retinal dysplasi (RD, fokal/multifokal, geografisk og total) Iriscyster (uvealcyster) |
| Retriever, nova scotia duck tolling | 08: APPORTERENDE HUNDER | Progressiv retinal atrofi (PRA-ulike former, flere gentester) Utviklingskatarakt (bakre pol, mer utbredt kortikal, fremre Y-søm) Collie Eye Anomaly (CEA) Atresi av tårepunkta. |
| Rottweiler | 02: SCHNAUZER/PINSCHER, MOLOSSER, SENNENHUNDER | Utviklingskatarakt (bakre pol eller mer utbredt) Irishypoplasi/colobom Retinal dysplasi (RD –fokal/multifokal) Rottweiler retinopati |
| Samojed | 05: SPISSHUNDER | Glaukom Utviklingskatarakt Working dog retinopati |
| Schapendoes | 01 - BRUKS-, HYRDE - OG GJETERHUNDER | Katarakt Progressiv retinal atrofi (PRA) |
| Schnauzer, dverg | 02: SCHNAUZER/PINSCHER, MOLOSSER, SENNENHUNDER | Utviklingskatarakt Kongenital katarakt Mikroftalmi Progressiv retinal atrofi (PRA-flere former) Ceroid lipofuscinose(CL) |
| Schnauzer, mellom | 02: SCHNAUZER/PINSCHER, MOLOSSER, SENNENHUNDER | Utviklingskatarakt Persisterende hyperplastisk tunica vasculosis lentis/persisterende hyperplastisk primær vitreus (PHTVL/PHPV) |
| Schnauzer, riesen | 02: SCHNAUZER/PINSCHER, MOLOSSER, SENNENHUNDER | Persisterende hyperplastisk tunica vasculosis lentis/persisterende hyperplastisk primær vitreus (PHTVL/PHPV.) Utviklingskatarakt Retinal dysplasi (RD- fokal/multifokal) |
| Schæferhund | 01 - BRUKS-, HYRDE - OG GJETERHUNDER | Medfødt katarakt Utviklingskatarakt Kronisk superfisiell keratitt (pannus) |
| Shar pei | 02: SCHNAUZER/PINSCHER, MOLOSSER, SENNENHUNDER | Entropion/blepharophimose Linseluksasjon Glaukom Progressiv retinal atrofi (PRA) |
| Shetland sheepdog | 01 - BRUKS-, HYRDE - OG GJETERHUNDER | Collie Eye Anomaly (CEA) Progressiv retinal atrofi (PRA, gentest) Slowly progressiv retinopati (SPR) |
| Shiba | 05: SPISSHUNDER | Utviklingskatarakt Glaukom |
| Shih tzu | 09: SELSKAPSHUNDER | Progressiv retinal atrofi (PRA) Vitruudegenerasjon Utviklingskatarakt Keratoconjunctivitis sicca(KCS) |
| Siberian husky | 05: SPISSHUNDER | Glaukom Utviklingskatarakt Corneadystrofi Progressiv retinal atrofi (PRA, x-linked) Working dog retinopati |

| | | |
|-----------------------------|--|---|
| Sloughi | 10- MYNDER | Rod-cone dysplasi (form for tidlig PRA) |
| Spansk vannhund | 08: APPORTERENDE HUNDER | Progressiv retinal atrofi (PRA -prcd) Katarakt |
| Spitz | 05: SPISSHUNDER | Utviklingskatarakt Progressiv retinal atrofi (PRA) |
| St.bernhardshund | 02: SCHNAUZER/PINSCHER, MOLOSSER, SENNENHUNDER | Utviklingskatarakt Entropion/ektropion/makroblepharon Mikroftalmi |
| Staffordshire bull terrier | 03 - TERRIERE | Persisterende hyperplastisk tunica vasculosis lentis/persisterende hyperplastisk primær vitreus (PHTVL/PHPV) Katarakt (HSF4, utvikles tidlig) Utviklingskatarakt Retinopati, overveiende hyporefleksive i periferien av tapetum med refleksjonsendringer som brer seg mot sentrale tapetum |
| Terriere, andre i gruppe 3 | 03 - TERRIERE | Linseluksasjon (diagnostisert hos Sealyham-, Fox- og Jack Russel Terrier) |
| Tervueren | 01 - BRUKS-, HYRDE - OG GJETERHUNDER | Utviklingskatarakt (mest bakre pol men også mer utbredt kortikal katarakt) Kronisk superfisiell keratitt (pannus) Episclerokeratitt Working dog retinopati |
| Tibetansk spaniel | 09: SELSKAPSHUNDER | Progressiv retinal atrofi (PRA) Utviklingskatarakt |
| Tibetansk terrier | 09: SELSKAPSHUNDER | Progressiv retinal atrofi (PRA) Ceroid lipofuscinose (CL) Linseluksasjon Utviklingskatarakt |
| Ungarsk kuvasz | 01 - BRUKS-, HYRDE - OG GJETERHUNDER | Progressiv retinal atrofi (PRA) |
| Volpino italiano | 05: SPISSHUNDER | Linseluksasjon |
| Vorstehhund, korthåret | 07: STÅENDE FUGLEHUNDER | Cone-dystrofi(cd-dagblindhet-det sees ikke oftalmoskopiske forandringer, diagnose baseres på kliniske funn, ERG og gentest)) |
| Vorstehhund, langhåret | 07: STÅENDE FUGLEHUNDER | Glaukom |
| Västgötaspets | 05: SPISSHUNDER | Vestgötaspetsretinopati Progressiv retinal atrofi (PRA) |
| Wachtelhund | 08: APPORTERENDE HUNDER | Utviklingskatarakt Progressiv retinal atrofi (PRA) |
| Welsh corgi, cardigan | 01 - BRUKS-, HYRDE - OG GJETERHUNDER | Progressiv retinal atrofi (PRA-rcd 3, ikke kjent i Norge) |
| Welsh corgi, pembroke | 01 - BRUKS-, HYRDE - OG GJETERHUNDER | Utviklingskatarakt (få tilfeller påvist) Progressiv retinal atrofi (PRA) Persisterende pupillmembran(PPM) Retinal dysplasi (RD, fokal/multifokal) |
| Welsh springer spaniel | 08: APPORTERENDE HUNDER | Cone-rod dystrofi(cord1, dagblindhet) Progressiv retinal atrofi (PRA) Retinal dysplasi (RD, fokal/multifokal og geografisk) Utviklingskatarakt Glaukom Distichiasis |
| West highland white terrier | 03 - TERRIERE | Kongenital katarakt med/uten mikroftalmi. Utviklingskatarakt Keratoconjunctivitis sicca |
| Whippet | 10- MYNDER | Collie Eye Anomaly (CEA, gentlest langhåret Wippet) Progressiv retinal atrofi (PRA) |

| | | |
|------------------|--------------------|---|
| | | Vitreusdegenerasjon/vitreusprolaps Utviklingskatarakt |
| Yorkshireterrier | 09: SELSKAPSHUNDER | Retinal dysplasi (RD, fokal/multifokal, geografisk Progressiv retinal atrofi (PRA) Keratoconjunctivitis sicca(KCS) Utviklingskatarakt |